Poliuria intraoperatoria masiva compatible con diabetes insípida transitoria durante artrodesis lumbar: reporte de caso

Chabagno Tomas[1], Matias Luis Rey[1]

1 Centro de Educación Médica e Investigaciones Clínicas (CEMIC), Ciudad Autónoma de Buenos Aires, Argentina

ABSTRACT

Background: Massive intraoperative polyuria represents a diagnostic and therapeutic challenge due to the risk of significant electrolyte disturbances and intravascular volume depletion. Although diabetes insipidus is a recognized complication of certain neurosurgical procedures, its occurrence during non-intracranial surgery is uncommon. We report an unusual case of abrupt, severe polyuria approaching 8 liters during lumbar arthrodesis, accompanied by hypernatremia, inappropriately dilute urine, and a marked increase in urinary osmolality following desmopressin administration. The concurrent use of dexmedetomidine raises the possibility of a drug-associated disturbance in water homeostasis, highlighting the diagnostic complexity of this presentation.

Case Presentation: A 62-year-old woman without relevant medical history underwent elective lumbar arthrodesis for spondylolisthesis under general anesthesia, including a continuous infusion of dexmedetomidine. During the 6-hour procedure, she developed abrupt and sustained massive polyuria, with a total urine output of approximately 8 L despite intravenous fluid replacement. Serum sodium increased from 143 to 149 mEq/L, while urinary studies obtained during the polyuric phase showed inappropriately dilute urine, with a urinary osmolality of 208 mOsm/kg. Desmopressin 1 µg was administered intravenously, followed by a marked increase in urinary concentrating capacity, with urinary osmolality subsequently reaching 740 mOsm/kg. In the immediate postoperative period, the patient reported intense thirst and xerostomia. Subsequent monitoring showed normalization of serum sodium, restoration of water balance, preserved renal function, and complete clinical resolution without the need for chronic treatment.

Discussion: The combination of massive polyuria, hypernatremia, inappropriately low urinary osmolality, and a pronounced increase in urinary concentrating capacity following desmopressin administration was consistent with transient diabetes insipidus, with a central mechanism considered likely. However, the absence of simultaneous plasma osmolality measurements during the diagnostic window and the possible contribution of concurrent dexmedetomidine infusion preclude definitive etiological attribution.

Conclusion: Transient diabetes insipidus should be considered in patients who develop unexplained massive intraoperative polyuria associated with hypernatremia. Assessment of urinary osmolality and the response to desmopressin may provide valuable diagnostic support, although these findings should be interpreted as supportive rather than confirmatory evidence.

Keywords: diabetes insipidus; intraoperative polyuria; hypernatremia; desmopressin; lumbar arthrodesis; dexmedetomidine; perioperative complications.

PRESENTACIÓN DEL CASO

Paciente femenina de 62 años, sin antecedentes médicos de relevancia, programada para artrodesis lumbar L4-S1 por espondilolistesis. El monitoreo intraoperatorio incluyó electrocardiografía continua, oximetría de pulso, capnografía y presión arterial invasiva mediante catéter radial izquierdo, además de acceso venoso periférico 16 G en miembro superior izquierdo y catéter venoso central en vena yugular interna derecha.

La inducción anestésica se realizó con midazolam 2 mg, fentanilo 150 µg, propofol 120 mg y rocuronio 0,6 mg/kg. El mantenimiento se llevó a cabo con sevoflurano al 1,5%,

doi: 10.65003/e5q7e214
www.revista.aaarba.org

remifentanilo entre 0,3 y 0,4 µg/kg/min y dexmedetomidina en infusión continua a 0,3 µg/kg/h durante todo el procedimiento. Como parte de la estrategia analgésica multimodal se administró ketamina en dosis subanestésicas (15 mg antes de la incisión, seguida de dos refuerzos de 10 mg a la primera y segunda hora del procedimiento), junto con ácido tranexámico en dosis de carga de 1 g seguida de una infusión continua de 1 mg/kg/h.

A los 40 minutos de iniciado el procedimiento, la paciente presentó hipertensión arterial y taquicardia, consideradas clínicamente compatibles con una respuesta simpática al estímulo quirúrgico. Se profundizó la analgesia mediante el incremento de la infusión de remifentanilo a 0,4 µg/kg/min y la administración de un bolo adicional de fentanilo 100 µg, con posterior normalización de la frecuencia cardíaca y la presión arterial.

Poco después se instaló un cuadro de poliuria masiva, con emisión continua de orina macroscópicamente clara y de aspecto diluido. Los controles horarios evidenciaron un patrón sostenido de producción urinaria elevada: hacia las 9:50 h la diuresis acumulada era de 1000 ml y hacia las 11:00 h había ascendido a 2500 ml. En el transcurso de la cirugía se registró un pico de diuresis de hasta 1000 ml en aproximadamente 10 minutos. La poliuria persistió durante el procedimiento y el aporte de fluidos intravenosos fue ajustado progresivamente en respuesta a las pérdidas urinarias. Al cabo de 6 horas y 11 minutos de cirugía, se habían administrado aproximadamente 6000 ml de cristaloides balanceados (Ringer lactato), mientras que la diuresis acumulada rondaba los 8 litros.

Ante la persistencia de la poliuria y el desarrollo de hipernatremia progresiva, se realizaron estudios urinarios. La presencia de orina inapropiadamente diluida, con sodio urinario de 98 mEq/L y osmolaridad urinaria de 208 mOsm/kg, orientó la sospecha hacia un cuadro de diabetes insípida transitoria. A las 12:45 h se administró desmopresina 1 µg por vía intravenosa. En el siguiente control, realizado a las 12:58 h, el sodio sérico fue de 142 mEq/L.

La paciente fue extubada sin incidentes y trasladada a recuperación posanestésica. La muestra obtenida a las 13:43 h, ya en el postoperatorio inmediato, mostró un sodio urinario de 199 mEq/L y una densidad urinaria de 1,012, con una osmolaridad plasmática de 296 mOsm/kg. En una determinación posterior se documentó un marcado incremento de la capacidad de concentración urinaria, con una osmolaridad urinaria de 740 mOsm/kg y un sodio urinario de 253 mEq/L.

Durante el postoperatorio inmediato, la paciente refirió sed intensa y xerostomía. La evolución posterior mostró normalización progresiva de la natremia (141–145 mEq/L), recuperación del balance hídrico, diuresis espontánea conservada y función renal preservada. Se retiró la sonda vesical y se definió el alta sin requerimiento de tratamiento crónico.

EVOLUCIÓN DE LABORATORIO

Evolución cronológica de los parámetros bioquímicos y urinarios registrados durante el intraoperatorio, el postoperatorio inmediato y el seguimiento.

Momento	Na plasmático (mEq/L)	Osm urinaria (mOsm/kg)	Na urinario (mEq/L)	Hallazgo / intervención
08:20	143	—	—	Control intraoperatorio inicial
09:50	—	—	—	Diuresis acumulada: 1000 mL
10:39	149	—	—	Desarrollo de hipernatremia
11:00	—	—	—	Diuresis acumulada: 2500 mL
11:56	148	—	—	Persistencia de hipernatremia y poliuria
12:30	—	208	98	Orina inapropiadamente diluida durante poliuria
12:45	—	—	—	**Desmopresina 1 µg IV**
12:58	142	—	—	Primer control plasmático posterior a DDAVP
13:43	—	—	199	Primera muestra urinaria posterior a DDAVP
Postoperatorio inmediato	—	740	253	Marcado incremento de la concentración urinaria
Seguimiento	144	367	121	Normalización progresiva
Evolución final	141	—	—	Balance neutro, función renal preservada y resolución clínica

Tabla 1. Evolución de parámetros de laboratorio en el trancurso de la cirugia y postoperatorio
Abreviaturas: Na, sodio; Osm, osmolaridad; DDAVP, desmopresina; IV, intravenosa.
Nota: Durante el procedimiento se administraron aproximadamente 6000 mL de cristaloides balanceados (Ringer lactato), con una diuresis acumulada cercana a 8000 mL al finalizar la cirugía.

doi: 10.65003/e5q7e214
www.revista.aaarba.org

FIGURAS

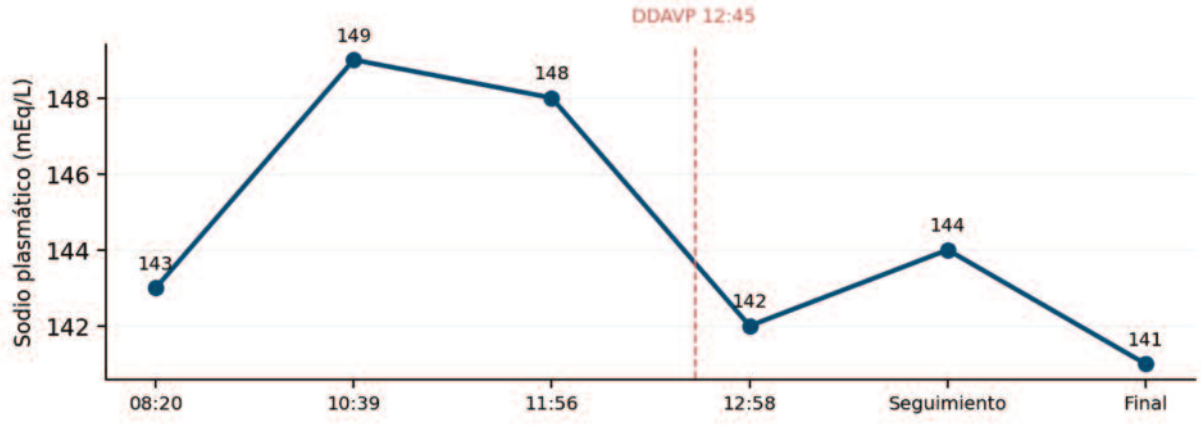

Figura 1. Evolución del sodio plasmático a lo largo del intraoperatorio y el seguimiento evolutivo.

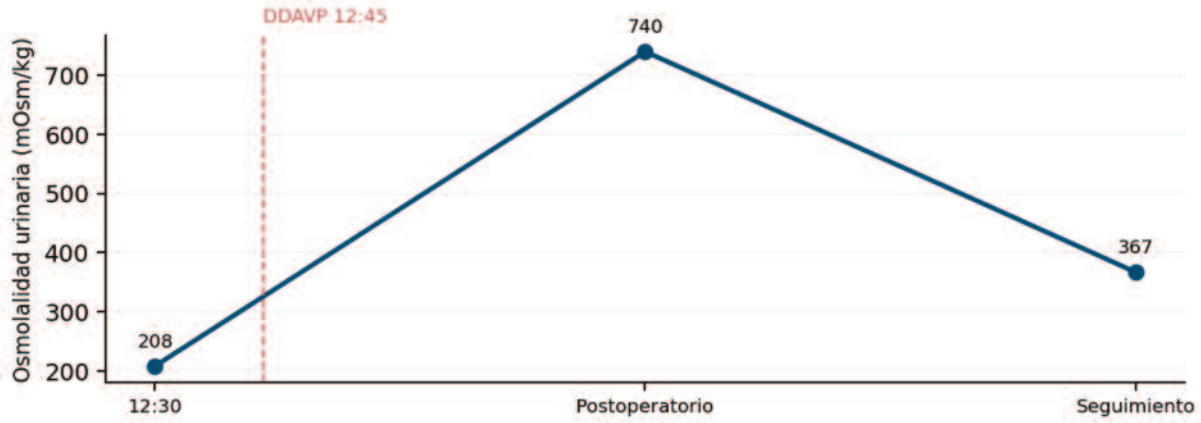

Figura 2. Respuesta de la osmolaridad urinaria a la administración de desmopresina.

La combinación de poliuria masiva, hipernatremia progresiva y orina inapropiadamente diluida (osmolaridad urinaria de 208 mOsm/kg, sodio urinario de 98 mEq/L) planteó la sospecha de un cuadro compatible con diabetes insípida transitoria de probable origen central. La posterior respuesta a la administración de desmopresina, con incremento de la osmolaridad urinaria de 208 a 740 mOsm/kg, demostró una capacidad renal conservada para concentrar la orina en respuesta a un agonista V2, hallazgo que favorece un componente central por sobre una resistencia renal completa a la vasopresina.

No obstante, existen limitaciones que impiden establecer de manera definitiva el mecanismo del episodio. No se dispuso de una determinación simultánea de osmolaridad plasmática durante la ventana diagnóstica y el sodio plasmático ya mostraba una tendencia descendente antes de la administración de desmopresina. Por lo tanto, no puede atribuirse con certeza la resolución del cuadro exclusivamente al tratamiento ni descartarse una recuperación espontánea concomitante.

Entre los diagnósticos diferenciales debe considerarse la diuresis osmótica. Si bien se documentó hiperglucemia moderada durante el procedimiento (186–193 mg/dL), su magnitud difícilmente explicaría por sí sola una diuresis cercana a 8 litros. Asimismo, la osmolaridad urinaria de 208 mOsm/kg durante el período de poliuria resulta poco compatible con una diuresis predominantemente osmótica. El aporte intravenoso de aproximadamente 6 litros de cristaloides balanceados tampoco explica por sí solo la asociación entre poliuria masiva, hipernatremia y orina marcadamente diluida.

POSIBLE PAPEL DE LA DEXMEDETOMIDINA

Dentro de los posibles factores contribuyentes resulta particularmente relevante la administración continua de dexmedetomidina durante el procedimiento. La dexmedetomidina, agonista 2-adrenérgico, ha sido asociada con poliuria y alteraciones de la homeostasis hídrica en diversos reportes clínicos [1–3,5]. Asimismo, estudios experimentales han sugerido posibles efectos sobre la regulación de la arginina-vasopresina (AVP) [4].

Entre los mecanismos propuestos, se ha descrito una disminución

doi: 10.65003/e5q7e214
www.revista.aaarba.org

de la expresión hipotalámica y de las concentraciones plasmáticas de AVP tras la administración de dexmedetomidina [4], proporcionando una explicación biológicamente plausible para el desarrollo de poliuria por reducción de la actividad antidiurética. Sin embargo, el mecanismo no parece estar completamente establecido. También se han propuesto mecanismos renales o nefrogénicos asociados a dexmedetomidina [3], lo que sugiere que su efecto sobre la homeostasis hídrica podría involucrar diferentes niveles del eje vasopresinérgico.

Este aspecto resulta particularmente relevante en el presente caso. La aparición de poliuria masiva asociada a hipernatremia y baja osmolaridad urinaria ocurrió durante una infusión continua de dexmedetomidina, mientras que la administración posterior de desmopresina se acompañó de un marcado incremento de la capacidad de concentración urinaria. Este patrón favorece la presencia de un componente sensible a vasopresina y resulta menos compatible con una resistencia renal completa a su acción.

Sin embargo, la asociación temporal entre la administración de dexmedetomidina y el desarrollo de poliuria no permite establecer causalidad. La infusión no fue suspendida como maniobra diagnóstica y coexistieron otros factores perioperatorios potencialmente capaces de modificar la diuresis. Por este motivo, su participación debe considerarse una hipótesis fisiopatológica plausible y no la etiología demostrada del episodio.

El presente caso ilustra la dificultad diagnóstica de la poliuria masiva intraoperatoria en un contexto quirúrgico no neuroquirúrgico, donde las herramientas diagnósticas disponibles en tiempo real son limitadas. Ante la coexistencia de poliuria marcada, hipernatremia y orina inapropiadamente diluida, la determinación de la osmolaridad urinaria puede aportar información relevante para orientar el diagnóstico. Asimismo, la respuesta a la desmopresina puede constituir un dato de apoyo diagnóstico y terapéutico, aunque no debe interpretarse de manera aislada como confirmación etiológica definitiva.

CONCLUSIÓN

Ante la aparición de poliuria masiva intraoperatoria asociada a hipernatremia y orina inapropiadamente diluida, debe considerarse la posibilidad de diabetes insípida transitoria. La determinación de la osmolaridad urinaria y la respuesta a desmopresina pueden aportar información diagnóstica y terapéutica relevante, aunque deben interpretarse en conjunto con el contexto clínico y bioquímico. En el presente caso, los hallazgos fueron compatibles con diabetes insípida transitoria, con un probable componente central, aunque el mecanismo etiológico no pudo establecerse de manera definitiva. La posible contribución de la dexmedetomidina resulta fisiopatológicamente plausible, pero no puede establecerse una relación causal a partir de este caso.

REFERENCIAS

1. Chen Z, Chen T, Ye H, Chen J, Lu B. Intraoperative dexmedetomidine-induced polyuria from a loading dose: a case report. J Int Med Res. 2020;48(4):0300060520910643.
2. Granger S, Ninan D. Intraoperative Dexmedetomidine-Induced Polyuric Syndrome. Cureus. 2017;9(5):e1218.
3. Vaz Rodrigues L, Roriz D, Salgado-Seixas F, Marinho S, Ferreira PR. A nephrogenic mechanism underlies dexmedetomidine-induced polyuria: a case report. Rev Esp Anestesiol Reanim (Engl Ed). 2024;71(4):332- 338.
4. Yang W, Li H, Cheng Z, Lu Y, Li W, Feng J, Wang L, Cheng J. Dex modulates the balance of water- electrolyte metabolism by depressing the expression of AVP in PVN. Front Pharmacol. 2022;13:919032.
5. Reynolds EG, Van Decar LM, Sharpe EE, Harbell MW, Kraus MB. Dexmedetomidine-associated diabetes insipidus during skull base surgery in a pediatric patient. Paediatr Anaesth. 2023;33(3):250-253.

doi: 10.65003/e5q7e214
www.revista.aaarba.org