Deterioro fluctuante del nivel de conciencia tras una recuperación anestésica inicialmente adecuada: sospecha clínica de estatus epiléptico no convulsivo

Dra. Ma. Agustina Berraz Otero[1] Dra. Marina Moreira[1]

1 Centro de Educación Médica e Investigaciones Clínicas (CEMIC), Ciudad Autónoma de Buenos Aires, Argentina

RESUMEN

Introducción: El deterioro del nivel de conciencia después de una recuperación anestésica inicialmente adecuada plantea un escenario diferente del retraso primario del despertar y obliga a reconsiderar precozmente causas neurológicas. Caso clínico: Mujer de 64 años con antecedentes de hipertensión arterial y epilepsia, clínicamente manifestada por crisis de ausencia, programada para artroscopia de hombro. Se realizó anestesia regional mediante bloqueo interescalénico y bloqueo cervical superficial, asociada a sedación con dexmedetomidina, manteniendo ventilación espontánea con oxígeno suplementario. Al finalizar el procedimiento, la paciente presentó inicialmente una adecuada recuperación del estado de conciencia. Posteriormente desarrolló un deterioro neurológico profundo, caracterizado por ausencia de respuesta a estímulos verbales y dolorosos, flaccidez generalizada y compromiso clínico de los reflejos protectores de la vía aérea. El cuadro presentó un curso fluctuante, con recuperación espontánea transitoria acompañada de confusión, seguida de un nuevo episodio de falta de respuesta. Ante la sospecha clínica de actividad epiléptica no convulsiva, se administraron 2000 mg de levetiracetam por vía intravenosa, con recuperación completa del estado de conciencia aproximadamente 5–10 minutos después. La tomografía computada cerebral, la gasometría arterial y los estudios de laboratorio disponibles no evidenciaron alteraciones que permitieran explicar el episodio. Durante el período de alteración de la conciencia, los registros seriados de SedLine mostraron valores de PSi entre 68 y 78, discordantes con la profundidad del compromiso clínico, asociados a variaciones interhemisféricas de la frecuencia de borde espectral.

Conclusión: La pérdida secundaria y fluctuante de conciencia tras un despertar inicialmente adecuado debe diferenciarse del retraso del despertar. En pacientes con epilepsia, el NCSE constituye un diagnóstico diferencial relevante; la respuesta al tratamiento antiepiléptico puede aportar evidencia clínica de apoyo, pero la confirmación requiere EEG convencional.

Palabras clave: Estatus epiléptico no convulsivo; Trastornos de la conciencia; Anestesia intravenosa; Electroencefalografía procesada; Cuidados posoperatorios.

ABSTRACT

Background: Secondary deterioration of consciousness after initially adequate recovery from anesthesia represents a clinical scenario distinct from primary delayed awakening and warrants early consideration of neurological causes. Case report: A 64-year-old woman with hypertension and absence epilepsy underwent shoulder arthroscopy in the beach-chair position under intravenous anesthesia and regional nerve blocks. After initially recovering consciousness, she became unresponsive to verbal and painful stimuli, with generalized flaccidity and clinically impaired airway- protective reflexes despite preserved oxygenation. A transient spontaneous recovery accompanied by confusion was followed by recurrent unresponsiveness. Suspecting nonconvulsive epileptic activity, intravenous levetiracetam 2000 mg was administered, followed by complete neurological recovery approximately 5–10 min later. Brain computed tomography, arterial blood gas analysis, and the available laboratory

doi: 10.65003/e5q7e214
www.revista.aaarba.org

investigations disclosed no alternative structural or metabolic explanation.

Contemporaneous SedLine recordings showed Patient State Index values of 68–78 despite profound clinical unresponsiveness, together with dynamic interhemispheric differences in spectral edge frequency.

Conclusion: Secondary fluctuating impairment of consciousness after apparently adequate recovery from anesthesia should be distinguished from delayed awakening. In patients with epilepsy, nonconvulsive status epilepticus should be considered. A rapid clinical response to anticonvulsivante medication may support the suspicion, but diagnostic confirmation requires conventional EEG.

Keywords: Nonconvulsive status epilepticus; Consciousness disorders; Intravenous anesthesia; Processed electroencephalography; Postoperative care.

INTRODUCCIÓN

La forma en que evoluciona el nivel de conciencia durante el período posanestésico constituye un elemento fundamental para orientar el diagnóstico diferencial. La ausencia de un despertar adecuado tras la anestesia plantea un escenario distinto del deterioro neurológico que aparece después de una recuperación inicial de la conciencia. En este último contexto, atribuir el cuadro de manera automática a la persistencia del efecto de los fármacos anestésicos puede retrasar la identificación de causas neurológicas potencialmente tratables. [1,2]

El estatus epiléptico no convulsivo (EENC; NCSE, por sus siglas en inglés) es un estado de actividad epiléptica sostenida o recurrente que puede manifestarse predominantemente por alteración del nivel de conciencia, cambios cognitivos o conductuales, sin las manifestaciones motoras convulsivas típicas. Su reconocimiento es especialmente difícil en el período posoperatorio, donde puede confundirse con efecto residual de anestésicos, alteraciones metabólicas o eventos neurológicos estructurales. El diagnóstico formal es electroclínico y requiere integrar la presentación clínica con el EEG; los criterios de Salzburgo sistematizan esta correlación y contemplan, en determinados patrones electroencefalográficos, la respuesta clínica y electroencefalográfica a una prueba con un fármaco anticonvulsivante intravenoso [3,6–9,19].

Presentamos el caso de una paciente con epilepsia que, después de una recuperación anestésica inicialmente adecuada, desarrolló un deterioro profundo, recurrente y fluctuante de la conciencia, con recuperación completa temporalmente asociada a la administración intravenosa de levetiracetam. El caso permite, además, examinar críticamente la información aportada por el EEG procesado durante el episodio.

PRESENTACIÓN DEL CASO

Mujer de 64 años con antecedentes de hipertensión arterial y epilepsia, clínicamente manifestada por crisis de ausencia, en tratamiento antiepiléptico habitual y con control de crisis referido como inadecuado. Recibió su medicación antiepiléptica habitual el día de la cirugía. Posteriormente al evento aquí descripto se conoció, a través de su cónyuge, que aproximadamente 48 horas antes había presentado en su domicilio un episodio de características similares, no evaluado médicamente y no referido durante la valoración preoperatoria. Por tratarse de un relato retrospectivo sin evaluación clínica ni electroencefalográfica, no fue posible establecer la naturaleza de aquel episodio.

Fue programada para una artroscopia de hombro en posición de silla de playa. Se realizaron bloqueos interescalénico y cervical superficial y se administraron midazolam 2 mg y fentanilo 100 µg. El mantenimiento se realizó con dexmedetomidina 0,01 µg/kg/h, sin bloqueantes neuromusculares. La paciente mantuvo ventilación espontánea durante el procedimiento; requirió noradrenalina a 0,03 µg/kg/min y monitoreo con SedLine y O3.

Al finalizar el procedimiento, la paciente recuperó inicialmente la conciencia y respondió adecuadamente. Ya en el período posoperatorio presentó un deterioro progresivo del sensorio: dejó de responder a estímulos verbales y posteriormente a estímulos dolorosos, sin retirada al dolor, con flaccidez generalizada y compromiso clínico de los reflejos protectores de la vía aérea. La SpO se mantuvo en 100%. En ese contexto presentó una presión arterial aproximada de 90/50 mmHg, que se corrigió tras la administración de 10 mg de efedrina, sin observarse una recuperación sostenida del nivel de conciencia. Ante la profundidad del compromiso neurológico y la pérdida de respuesta, se preparó a la paciente para realizar una intubación orotraqueal.

Mientras se preparaba la intubación orotraqueal, la paciente

doi: 10.65003/e5q7e214
www.revista.aaarba.org

recuperó espontáneamente la conciencia y comenzó nuevamente a responder, aunque se encontraba confusa. La recuperación duró aproximadamente dos minutos; luego presentó un nuevo deterioro del sensorio hasta quedar otra vez sin respuesta a estímulos. Esta secuencia —despertar inicial adecuado, deterioro profundo, recuperación breve y nueva pérdida de respuesta— puso de manifiesto el carácter fluctuante y recurrente del episodio. Ante la posibilidad de actividad epiléptica no convulsiva se administraron 2000 mg de levetiracetam por vía intravenosa. Aproximadamente 5–10 minutos después recuperó completamente la conciencia, obedeció órdenes y no volvió a presentar deterioro neurológico. No requirió intubación.

La evaluación posterior por Neurología no identificó déficit neurológico persistente. La tomografía computada cerebral no evidenció lesiones agudas.

La gasometría arterial no mostró alteraciones relevantes. La glucemia fue 138 mg/dl, sodio 141 mEq/l, potasio 3,8 mEq/l, calcio iónico 1,21 mmol/l, urea 20 mg/dl, creatinina 0,71 mg/dl y hemoglobina 13,1 g/dl, sin una alteración metabólica evidente que explicara el cuadro. La evolución posterior fue favorable, con recuperación neurológica completa y alta hospitalaria el mismo día.

Figura 1. Secuencia clínica del episodio



Figura 1. Secuencia clínica del episodio. Cronología del deterioro del nivel de conciencia, recuperación transitoria, administración de levetiracetam y recuperación neurológica posterior.

Tabla 1. Registros SedLine durante el episodio

Registro (Figura 2)	PSi	SEF mostrada (Hz)	SR (%)	ARTF (%)
A	78	28,2	0	0
B	72	28,2	0	0
C	68	26,3	0	0
D	72	29,1	0	0

Interpretación: Los valores de PSi y SEF corresponden a las lecturas visibles de las capturas A–D de la Figura 2. La tendencia de SEF presenta oscilaciones y descensos abruptos; SR y ARTF figuran en 0% en las cuatro imágenes. Los porcentajes de EMG y los valores separados por hemisferio no son legibles en estas capturas. Estos hallazgos son descriptivos y no diagnósticos de actividad ictal.

Figura 2. Monitor SedLine durante la alteración de conciencia

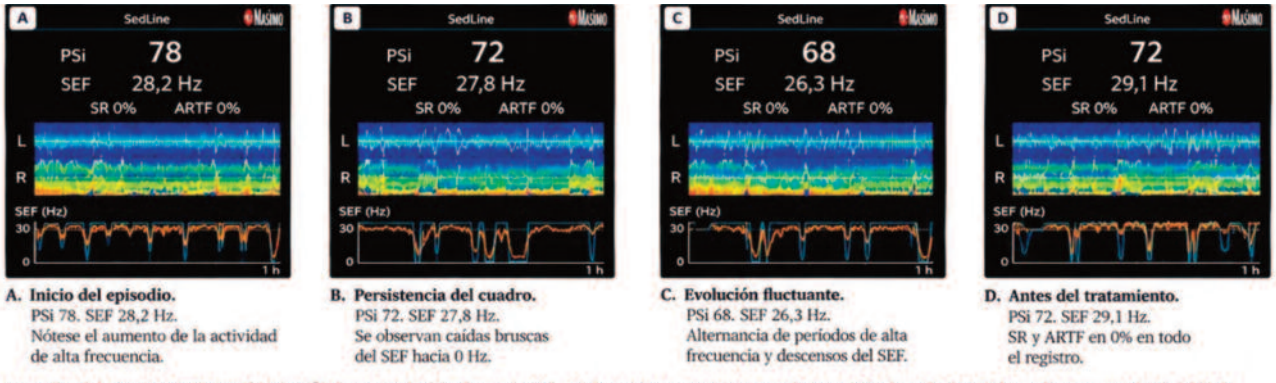

A. Inicio del episodio. PSi 78. SEF 28,2 Hz. Nótese el aumento de la actividad de alta frecuencia.

B. Persistencia del cuadro. PSi 72. SEF 27,8 Hz. Se observan caídas bruscas del SEF hacia 0 Hz.

C. Evolución fluctuante. PSi 68. SEF 26,3 Hz. Alternancia de períodos de alta frecuencia y descensos del SEF.

D. Antes del tratamiento. PSi 72. SEF 29,1 Hz. SR y ARTF en 0% en todo el registro.

Trazados del monitor SedLine (Masimo®) durante el episodio en URPA. En los cuatro momentos se observa PSi elevado, SEF bilateral en rango alto (>26 Hz) y una dinámica fluctuante con caídas abruptas del SEF hacia 0 Hz. El SR se mantuvo en 0% y el ARTF en 0% durante todo el registro.

Figura 2. Monitor SedLine durante la alteración de conciencia. Registros seriados del monitor SedLine durante el episodio en URPA; se muestran PSi, SEF y tendencias espectrales, sin que estos hallazgos constituyan confirmación electroencefalográfica de actividad ictal.

doi: 10.65003/e5q7e214
www.revista.aaarba.org

DISCUSIÓN

La característica definitoria de este caso no fue la incapacidad de despertar después de la anestesia, sino la pérdida secundaria de la conciencia después de una recuperación inicialmente adecuada. Esta distinción modifica sustancialmente el razonamiento clínico. El efecto residual de dexmedetomidina, midazolam y fentanilo era una consideración inicial razonable; sin embargo, una recuperación suficiente para interactuar seguida de deterioro, recuperación parcial y nueva recaída resulta menos congruente con una explicación farmacocinética simple que un retraso persistente en la recuperación de la conciencia. Ello no excluye una contribución farmacológica, pero obliga a buscar simultáneamente otras causas.

Las principales alternativas reversibles no ofrecieron una explicación completa de la secuencia. La SpO_2 permaneció en 100% y la gasometría arterial disponible no mostró alteraciones relevantes, lo que redujo la plausibilidad de hipoxemia, hipoventilación o hipercapnia como explicación del cuadro. La ausencia de bloqueantes neuromusculares elimina el bloqueo residual como explicación de la falta de respuesta motora. El laboratorio no reveló hipoglucemia ni trastornos electrolíticos o renales relevantes. La presión arterial aproximada de 90/50 mmHg fue tratada con efedrina, pero el patrón recurrente de pérdida y recuperación de la conciencia no presentó una relación demostrable con un episodio hemodinámico sostenido.

La posición de silla de playa merece consideración independiente por el riesgo reconocido de disminución de la perfusión cerebral durante la cirugía de hombro. Sin embargo, el curso intraoperatorio fue clínicamente estable y monitorizado mediante O3, mientras que el deterioro ocurrió después de una recuperación inicial adecuada. La ausencia de lesiones agudas en la tomografía y la recuperación neurológica completa también hicieron menos probable un evento estructural establecido, reconociendo que una TC inicial normal no excluye todas las formas de isquemia cerebral hiperaguda.

La orientación hacia un origen epiléptico surgió al integrar la evolución clínica con la anamnesis ampliada posterior al episodio. La epilepsia ya constaba en el preoperatorio; más tarde se precisó que cursaba con crisis de ausencia y control insuficiente; además, el esposo refirió un episodio clínicamente similar aproximadamente 48 horas antes de la cirugía. En pacientes con epilepsia, el período perioperatorio puede reunir factores capaces de disminuir el umbral convulsivo o favorecer recurrencias, entre ellos la omisión o el retraso de dosis de fármacos anticonvulsivantes, el ayuno, la privación de sueño y el estrés quirúrgico. Por ello se recomienda evitar interrupciones del tratamiento antiepiléptico y restablecerlo precozmente [5]. La paciente había tomado su dosis habitual el día de la cirugía, por lo que no se documentó omisión del tratamiento. No es posible atribuir causalidad a un único precipitante. Los anestésicos también modifican la actividad electroencefalográfica y algunos presentan efectos complejos sobre la excitabilidad neuronal. En este caso, no se administró propofol, por lo que no corresponde atribuirle causalidad. La posición de silla de playa introduce un gradiente hidrostático y puede asociarse con disminución de la presión de perfusión cerebral, especialmente ante hipotensión. La hipoperfusión relativa constituye una posibilidad, aunque no quedó demostrada como desencadenante del episodio. La contribución hemodinámica no pudo confirmarse [15,18].

Discordancia entre el examen clínico y SedLine

Los registros SedLine constituyen un aspecto particularmente interesante del caso, pero su interpretación exige separar los hallazgos observados de las inferencias fisiopatológicas. Durante un período en que la paciente no respondía a estímulos dolorosos, el PSi permaneció entre 68 y 78. El PSi es un índice propietario derivado del EEG procesado y no una medida directa del nivel de conciencia. Obert et al. demostraron que tanto el PSi como la SEF aumentan con la edad y que el PSi presenta un retraso clínicamente significativo frente a cambios bruscos del estado neurofisiológico; en su estudio, el retraso mediano fue de aproximadamente 54–55 segundos. También observaron una fuerte correlación entre SEF y PSi [16]. Estos datos refuerzan que un valor elevado de PSi no debe interpretarse aisladamente como prueba de vigilia o de integridad neurológica.

La actividad electromiográfica puede contaminar el EEG procesado e incrementar artificialmente los índices derivados. No obstante, el porcentaje de EMG no es legible en las cuatro capturas incluidas en la Figura 2, por lo que no es posible cuantificar su contribución en estos registros. La discordancia entre el examen clínico y el PSi debe interpretarse con cautela y no constituye evidencia diagnóstica de EENC.

doi: 10.65003/e5q7e214
www.revista.aaarba.org

La frecuencia de borde espectral (SEF95) representa la frecuencia por debajo de la cual se concentra aproximadamente el 95% de la potencia del espectro EEG [17]. En las fotografías originales del SedLine, los valores instantáneos de SEF se encuentran desplazados hacia frecuencias altas (aproximadamente 26,3–29,1 Hz), mientras que la línea de tendencia visible en la DSA presenta caídas abruptas y repetidas hasta el límite inferior de la escala, cercano a 0 Hz, con posterior recuperación hacia frecuencias altas. Esta combinación documenta una dinámica espectral marcadamente fluctuante durante el episodio. Sin embargo, una caída de la SEF hacia 0 Hz no puede equipararse por sí sola a un período postictal ni a actividad ictal. La interpretación debe integrar la DSA, el EEG crudo, el SR, el artefacto y la calidad de señal [20]. En las capturas disponibles, el SR fue 0% y el ARTF 0%, por lo que no corresponde denominar estos descensos como supresión cerebral. Lo defendible es describir una variabilidad espectral llamativa, temporalmente coincidente con un cuadro clínico también fluctuante, como hallazgo orientador pero no diagnóstico de EENC [10,16,17,20].

El SR fue 0% en los cuatro registros, lo que indica que en esos momentos el algoritmo no identificaba períodos de supresión. Es un dato útil para caracterizar el estado electroencefalográfico procesado, pero su interpretación debe permanecer limitada: un SR de 0% no excluye efecto farmacológico, no demuestra vigilia y no aporta evidencia específica a favor o en contra de NCSE.

En conjunto, el valor del SedLine en este caso no reside en diagnosticar el EENC, sino en documentar una discordancia llamativa entre un estado clínico de profunda falta de respuesta y variables procesadas que no sugerían supresión cerebral profunda. No se ha establecido un patrón de PSi o SEF validado como diagnóstico de EENC posoperatorio. Sin embargo, en el contexto concreto de esta paciente —epilepsia con crisis de ausencia, episodio similar reciente, evolución fluctuante y ausencia de una explicación metabólica, respiratoria o estructural evidente— la dinámica del SedLine funcionó como una señal complementaria que aumentó la sospecha y justificó considerar actividad epiléptica no convulsiva. El hallazgo debe entenderse como generador de hipótesis y no como sustituto del EEG convencional [10,16,17].

La ausencia de EEG convencional durante el episodio impidió demostrar una correlación electroclínica y, por lo tanto, confirmar formalmente el diagnóstico mediante los criterios de Salzburgo. Sin embargo, esta limitación no invalida la fuerza del conjunto clínico. La revisión de 2023 sobre la prueba diagnóstica con fármacos anticonvulsivantes intravenosos reconoce que una mejoría clínica temporalmente vinculada al tratamiento forma parte de la evaluación ex juvantibus, aunque su aplicación formal requiere registro EEG y valoración conjunta de la respuesta clínica y electroencefalográfica [7]. En esta paciente, la recuperación completa del sensorio 5–10 minutos después de levetiracetam se sumó a una historia de epilepsia con crisis de ausencia, un episodio similar reciente, un curso marcadamente fluctuante y la ausencia de una causa metabólica, respiratoria o estructural que explicara el cuadro. Considerados en conjunto, estos elementos hacen que el EENC sea una explicación clínicamente probable y coherente, aun cuando no pueda afirmarse como diagnóstico electroencefalográfico confirmado.

El aprendizaje principal es, por tanto, diagnóstico antes que etiológico. Frente a una alteración posoperatoria de la conciencia, no solo importa cuánto tarda un paciente en despertar, sino qué ocurre después de haber despertado. Una pérdida secundaria y fluctuante de respuesta merece una reevaluación inmediata del diagnóstico diferencial y, particularmente en un paciente con antecedentes epilépticos, debe motivar la consideración precoz de actividad epiléptica no convulsiva y la obtención de EEG convencional siempre que sea posible.

CONCLUSIÓN

Este caso reúne varios elementos que, considerados de manera conjunta, sostienen con fuerza la sospecha de EENC: antecedente de epilepsia con crisis de ausencia y control previo inadecuado, un episodio clínicamente similar en las 48 horas previas, deterioro recurrente y fluctuante del nivel de conciencia, ausencia de una explicación metabólica, respiratoria o estructural evidente, una dinámica llamativa del EEG procesado y recuperación completa 5–10 minutos después de levetiracetam. El SedLine no permite diagnosticar EENC y la ausencia de EEG convencional impide una confirmación formal; sin embargo, su discordancia con el examen clínico funcionó como una señal de alerta adicional. En este contexto, la respuesta terapéutica ex juvantibus no

doi: 10.65003/e5q7e214
www.revista.aaarba.org

debe interpretarse de manera aislada, sino como una pieza más de un patrón clínico convergente. Por ello, consideramos que el EENC constituye la explicación más probable del episodio. El caso subraya la necesidad de mantener un alto índice de sospecha ante alteraciones fluctuantes de la conciencia en el posoperatorio de pacientes con epilepsia y de obtener EEG convencional con la mayor precocidad posible cuando el cuadro lo permita [7,11–14].

Tabla 2. Diagnóstico diferencial integrado

Hipótesis	Elementos que la sustentaban	Limitaciones / elementos en contra
Efecto anestésico residual	Dexmedetomidina, midazolam y fentanilo	Despertar inicial adecuado y curso recurrente
Hipoxemia / hipercapnia	Sedación y respiración espontánea	SpO_2 100% y gasometría sin alteraciones relevantes
Bloqueo neuromuscular residual	—	No recibió bloqueantes neuromusculares
Alteración metabólica	Causa frecuente y reversible	Laboratorio sin alteración explicativa
Hipoperfusión cerebral	Silla de playa e hipotensión posoperatoria	Recuperación inicial y evolución neurológica completa
Evento estructural cerebral	Deterioro agudo	TC sin lesión aguda; curso fluctuante
Actividad epiléptica / EENC	Epilepsia, crisis de ausencia, episodio previo, respuesta tras levetiracetam	Sin EEG convencional; diagnóstico no confirmado

doi: 10.65003/e5q7e214
www.revista.aaarba.org

REFERENCIAS BIBLIOGRÁFICAS

1. Thomas E, Martin F, Pollard B. Delayed recovery of consciousness after general anaesthesia. BJA Educ. 2020;20(5):173-179. doi:10.1016/j.bjae.2020.01.007.
2. Cascella M, Bimonte S, Di Napoli R. Delayed emergence from anesthesia: what we know and how we act. Local Reg Anesth. 2020;13:195-206. doi:10.2147/LRA.S230728.
3. Meierkord H, Holtkamp M. Non-convulsive status epilepticus in adults: clinical forms and treatment. Lancet Neurol. 2007;6(4):329-339. doi:10.1016/S1474-4422(07)70074-1.
4. Walder B, Tramèr MR, Seeck M. Seizure-like phenomena and propofol: a systematic review. Neurology. 2002;58(9):1327-1332. doi:10.1212/WNL.58.9.1327.
5. Perks A, Cheema S, Mohanraj R. Anaesthesia and epilepsy. Br J Anaesth. 2012;108(4):562-571. doi:10.1093/bja/aes027.
6. Brophy GM, Bell R, Claassen J, et al. Guidelines for the evaluation and management of status epilepticus. Neurocrit Care. 2012;17(1):3-23. doi:10.1007/s12028-012-9695-z.
7. Leitinger M, Gaspard N, Hirsch LJ, Beniczky S, Kaplan PW, Husari K, Trinka E. Diagnosing nonconvulsive status epilepticus: defining electroencephalographic and clinical response to diagnostic intravenous antiseizure medication trials. Epilepsia. 2023;64(9):2351-2360. doi:10.1111/epi.17694.
8. Trinka E, Cock H, Hesdorffer D, et al. A definition and classification of status epilepticus – Report of the ILAE Task Force on Classification of Status Epilepticus. Epilepsia. 2015;56(10):1515-1523. doi:10.1111/epi.13121.
9. Leitinger M, Trinka E, Gardella E, et al. Diagnostic accuracy of the Salzburg EEG criteria for non- convulsive status epilepticus: a retrospective study. Lancet Neurol. 2016;15(10):1054-1062.
10. Hajat Z, Ahmad N, Andrzejowski J. The role and limitations of EEG-based depth of anaesthesia monitoring in theatres and intensive care. Anaesthesia. 2017;72(Suppl 1):38-47. doi:10.1111/anae.13739.
11. Tsuzuki Y, Ishida Y, Tomino M. Presumed first episode of nonconvulsive status epilepticus as the cause of postoperative disorder of consciousness following the completion of general anesthesia: a case report. Clin Case Rep. 2023;11(10):e7988. doi:10.1002/ccr3.7988.
12. Kim KO, Lee T, Kim T. Non-convulsive status epilepticus in the immediate postoperative period following spine surgery: a case report. Korean J Anesthesiol. 2021;74(6):541-545. doi:10.4097/kja.20527.
13. Iritani Y, Tani M, Iga S, Morimatsu H. Non-convulsive status epilepticus as a cause of delayed emergence after a thoracic surgery: a case report. JA Clin Rep. 2025;11:30. doi:10.1186/s40981-025-00790-z.
14. Sudha P, Koshy RC. Nonconvulsive status epilepticus: an unusual cause of postoperative unresponsiveness following general anaesthesia. Indian J Anaesth. 2011;55(2):174-176. doi:10.4103/0019-5049.79901.
15. Murphy GS, Szokol JW, Marymont JH, et al. Cerebral oxygen desaturation events assessed by near- infrared spectroscopy during shoulder arthroscopy in the beach chair and lateral decubitus positions. Anesth Analg. 2010;111(2):496-505. doi:10.1213/ANE.0b013e3181e33bd9.
16. Obert DP, Schneider F, Schneider G, von Dincklage F, Sepulveda P, García PS, Kratzer S, Kreuzer M. Performance of the SEDLine Monitor: Age Dependency and Time Delay. Anesth Analg. 2023;137(4):887-895. doi:10.1213/ANE.0000000000006369.
17. Purdon PL, Sampson A, Pavone KJ, Brown EN. Clinical Electroencephalography for Anesthesiologists: Part I: Background and Basic Signatures. Anesthesiology. 2015;123(4):937-960. doi:10.1097/ALN.0000000000000841.
18. Soeding PF, Hoy S, Hoy G, Evans M, Royse CF. Effect of phenylephrine on the haemodynamic state and cerebral oxygen saturation during anaesthesia in the upright position. Br J Anaesth. 2013;111(2):229-234. doi:10.1093/bja/aet024.
19. Leitinger M, Beniczky S, Rohracher A, et al. Salzburg Consensus Criteria for Non-Convulsive Status Epilepticus—approach to clinical application. Epilepsy Behav. 2015;49:158-163. doi:10.1016/j.yebeh.2015.05.007.
20. Masimo Corporation. SedLine Sedation Monitor. Operator's Manual. Irvine, CA: Masimo Corporation.